

Эндоскопия - кейс 2

Materials for the selected specialty

Тип: Кейсы | Образование: Высшее образование | Специализация: Эндоскопия | Записей: 1 | Кейс: 2 |
Вопросов: 12

Эндоскопия - кейс 2

Образование: Высшее образование | Специализация: Эндоскопия

1. УСЛОВИЕ СИТУАЦИОННОЙ ЗАДАЧИ

1.1. Ситуация

Мужчина 45 лет обратился к колопроктологу.

1.2. Жалобы

Жалоб активно не предъявляет.

1.3. Анамнез заболевания

В связи с отягощенным семейным анамнезом (рак толстой кишки у отца) обратился к врачу для проведения скрининговой колоноскопии.

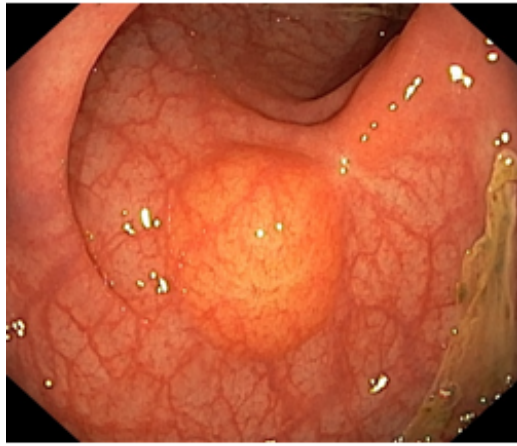
1.4. Анамнез жизни

- * хронические заболевания: хронический гастрит;
- * курит, алкоголем не злоупотребляет;
- * профессиональных вредностей не имел;
- * аллергических реакций не было;
- * семейный анамнез отягощен: рак толстой кишки у отца.

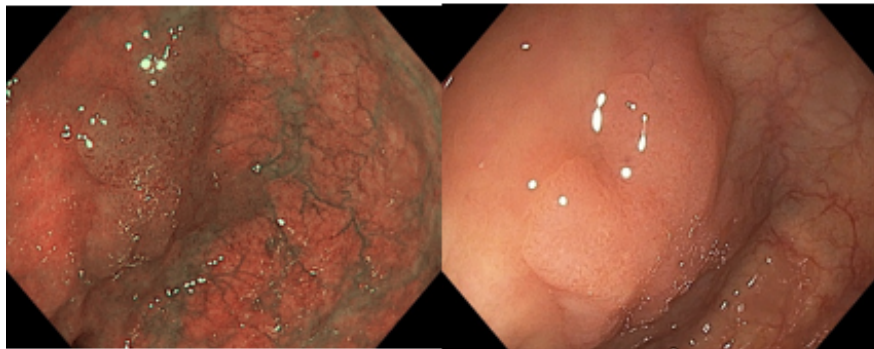1.5. Объективный статус

Состояние удовлетворительное. Рост 177 см, масса тела 76 кг. Кожные покровы обычной окраски и влажности. Периферических отеков нет. Дыхание везикулярное, ЧДД 14 в 1 мин. Тоны сердца ритмичные, Пульс – 86 уд/мин. АД 125/80 мм рт. ст. Температура – 36,00 С. Живот мягкий, безболезненный. Печень по краю реберной дуги.

1.6. Колоноскопия



Эндофото



Колоноскопия

{nbsp}

При проведении колоноскопии у данного пациента в области левого изгиба определяется подслизистое образование до 1,5 см в Д, округлой формы, с гладкой поверхностью, мягко-эластической консистенции, желтоватого цвета. Слизистая оболочка над ним не изменена. Сиптом шатра положительный.

В восходящей кишке определяется плоско-приподнятое эпителиальное новообразование до 1,8 см в Д., розового цвета, мягко-эластической консистенции, с гладкой поверхностью, подвижное, при осмотре в белом свете ямки эпителия извилистые (медуллярные) (IV pit pattern), при осмотре в узком спектре света капиллярный рисунок «сетевидный», микрососудистая сеть четко визуализируется, капиллярные сосуды окружают железы слизистой оболочки (II capillary pattern).

1. Диагностика

1. Вопрос

К доброкачественным неэпителиальным опухолям относится

1. лейомиома

2. полипоз толстой кишки

3. киста

4. тубуло-ворсинчатая аденома

Правильный ответ: лейомиома

К доброкачественным неэпителиальным опухолям относятся:

1. Лейомиома.

2. Липома и липоматоз.

3. Сосудистые опухоли (гемангиома, лимфангиома).

2. Вопрос

Данная эндоскопическая картина в левом изгибе наиболее соответствует + _____ + толстой кишки

1. липоме

2. раку
3. саркоме
4. карциноиду

Правильный ответ: липоме

Макроскопически выделяют два вида липом:

1) Липома с неизменной поверхностью- образование , округлой формы, с гладкой поверхностью, мягко-эластической консистенции, желтоватого или желтого цвета.

Колоноскопия в диагностике заболеваний толстой кишки (Сотников В.Н., Разживина А.А., Веселов В.В.) стр.229, Москва 2006 г. монография

3. Вопрос

Морфологическим подтверждением липомы толстой кишки является

1. наличие в строме грануляционной ткани
2. **высокодифференцированная жировая ткань, заключенная в истинную фиброзную капсулу**
3. нормальная слизистая оболочка
4. наличие в строме признаков тубулярной аденомы

Правильный ответ: высокодифференцированная жировая ткань, заключенная в истинную фиброзную капсулу

При морфологическом исследовании липома представлена высокодифференцированной жировой тканью, заключенной в истинную фиброзную капсулу.

Колоноскопия в диагностике заболеваний толстой кишки (Сотников В.Н., Разживина А.А., Веселов В.В.) стр.229., Москва 2006 г. монография

4. Вопрос

Липома - это

1. **опухоль, которая развивается из жировых клеток, входящих в состав подслизистой основы, наиболее часто встречается в толстой кишке**
2. полиповидные изменения слизистой оболочки толстой кишки, которые встречаются при некоторых физиологических и патологических состояниях организма
3. наследственное заболевание, при котором наблюдается полипоз желудочно-кишечного тракта в сочетании с внекишечными симптомами
4. редкое заболевание неясной этиологии, при котором образуются множественные кистозные полости, расположенные в подслизистой основе кишечной стенки. Они содержат небольшое количество слизи и газ

Правильный ответ: опухоль, которая развивается из жировых клеток, входящих в состав подслизистой основы, наиболее часто встречается в толстой кишке

Липома- это опухоль, которая развивается из жировых клеток, входящих в состав подслизистой основы, наиболее часто встречается в толстой кишке

Колоноскопия в диагностике заболеваний толстой кишки (Сотников В.Н., Разживина А.А., Веселов В.В.) стр.229., Москва 2006 г. монография

5. Вопрос

Макроскопически выделяют липомы с + _____ + поверхностью

1. фибринозной
2. аденоматозной
3. гиперластической

4. неизменной

Правильный ответ: неизменной

Макроскопически выделяют два вида липом: 1. Липома с неизменной поверхностью — образование округлой, полусферической или сферической формы, с гладкой поверхностью, мягкой консистенции, желтоватого или желтого цвета. Ткань опухоли пластична, поэтому при пальпации от инструмента некоторое время сохраняются участки вдавления. Обычно размеры липом этого вида не превышают 2 см. При диаметре образования более 2 см в ряде случаев формируется различной степени выраженности " ложная ножка " , в результате чего липома приобретает вид "полипа на ножке" . Однако положительный " симптом шатра" у основания и вершины опухоли, а также подвижность образования относительно окружающих тканей позволяют исключить его эпителиальное происхождение. 2. Липома с гиперемизированной эрозивной поверхностью — редко встречающийся вид липом (0,3%), для которого характерны большие размеры образования (более 3-3,5 см). Сдавление сосудов, питающих слизистую оболочку над опухолью, приводит к развитию трофических расстройств. При этом эрозии и язвы различной формы и глубины придают поверхности образования неравномерный бугристый вид, а присоединение вторичного воспаления приводит к уплотнению жировой ткани, что резко изменяет консистенцию опухоли. Учитывая эндоскопические признаки (бугристость поверхности и плотность образования), липомы данного вида необходимо дифференцировать с узловой формой рака толстой кишки. Положительный " симптом шатра" у основания образования, а также результаты морфологического исследования тканей, полученных из зон изъязвления, помогают поставить правильный диагноз.

Колоноскопия в диагностике заболеваний толстой кишки (Сотников В.Н., Разживина А.А., Веселов В.В.) стр.229. Москва 2006 г. монография

6. Вопрос

Данное образование относится к + _____ + типу неэпителиальных опухолей

1. внутрипросветному
2. экспансивному
3. смешанному
4. интрамуральному

Правильный ответ: внутрипросветному

2- й тип — внутрипросветный (схема 3б, в, г, д). Опухоли данного типа, как правило, развиваются из клеточных элементов, входящих в состав подслизистой основы или слизистой оболочки. В большинстве случаев рост образования происходит в пределах слоя, в основном, в просвет органа. Небольшие (до 1,5-2 см) субэпителиально или подслизисто расположенные опухоли визуализируются в виде узла или опухолевидного образования с широким основанием без четких границ.

Колоноскопия в диагностике заболеваний толстой кишки (Сотников В.Н., Разживина А.А., Веселов В.В.) стр.226, Москва 2006 г. монография

7. Вопрос

Согласно Парижской классификации, выявленное в восходящей кишке эпителиальное образование соответствует ____ типу

1. 0-Is

2. LST-NG

3. 0-Ip

4. LST-G

Правильный ответ: LST-NG

{nbsp}

{nbsp}

Прагматическая классификация поверхностных колоректальных неопластических образований (R.Lambert, S.Kudo et al., 2009г.)

«Справочник классификаций, применяемых в эндоскопии ЖКТ». Под редакцией проф. А.М.Нечипая. Стр.65-66. Учебно-методическое пособие под руководством А.М.Нечипая, Изд-во НижГМА, 2017

8. Вопрос

Согласно Парижской эндоскопической классификации, латерально распространяющиеся опухоли (LST) представляют собой новообразования размером +____+ см

1. более 1

2. более 6

3. менее 1

4. более 5

Правильный ответ: более 1

Латерально стелящиеся опухоли относительно редки и в диаметре более 10 мм.

Прагматическая классификация поверхностных колоректальных неопластических образований (R.Lambert, S.Kudo et al., 2009г.)

«Справочник классификаций, применяемых в эндоскопии ЖКТ». Под редакцией проф. А.М.Нечипая. Стр.65-66. Учебно-методическое пособие под руководством А.М.Нечипая, Изд-во НижГМА, 2017

9. Вопрос

Размер образования был измерен с помощью щипцов для биопсии. Расстояние между их раскрытыми браншами составляет +___+ мм

1. 18

2. 10

3. 8

4. 6

Правильный ответ: 6

Расстояние между раскрытыми браншами щипцов равно 6 мм.

«Практическая колоноскопия». Гвидо Шахшаль. Стр. 100. Москва «МЕДпресс-информ» 2012

10. Вопрос

Рельеф поверхности новообразования пациента описан по классификации

1. Kikuchi

2. Kudo

3. Sano

4. VS

Правильный ответ: Kudo

Классификация рельефа поверхности полипов толстой кишки pit pattern (S.Kudo et al ., 1994г.)

«Справочник классификаций, применяемых в эндоскопии ЖКТ». Под редакцией проф. А.М.Нечипая. Стр.63. Учебно-методическое пособие под руководством А.М.Нечипая, Изд-во НижГМА, 2017

11. Вопрос

Сосудистый рисунок новообразования пациента описан по классификации

1. Sano

2. Haggitt

3. Kudo

4. VS

Правильный ответ: Sano

Классификация сосудистого рисунка при осмотре в режиме NBI (Y.Sano, 2009)

«Справочник классификаций, применяемых в эндоскопии ЖКТ». Под редакцией проф. А.М.Нечипая. Стр.69. Учебно-методическое пособие под руководством А.М.Нечипая, Изд-во НижГМА, 2017

12. Вопрос

Данное новообразование наиболее вероятно является

1. инвазивным раком

2. аденомой

3. ювенильным полипом

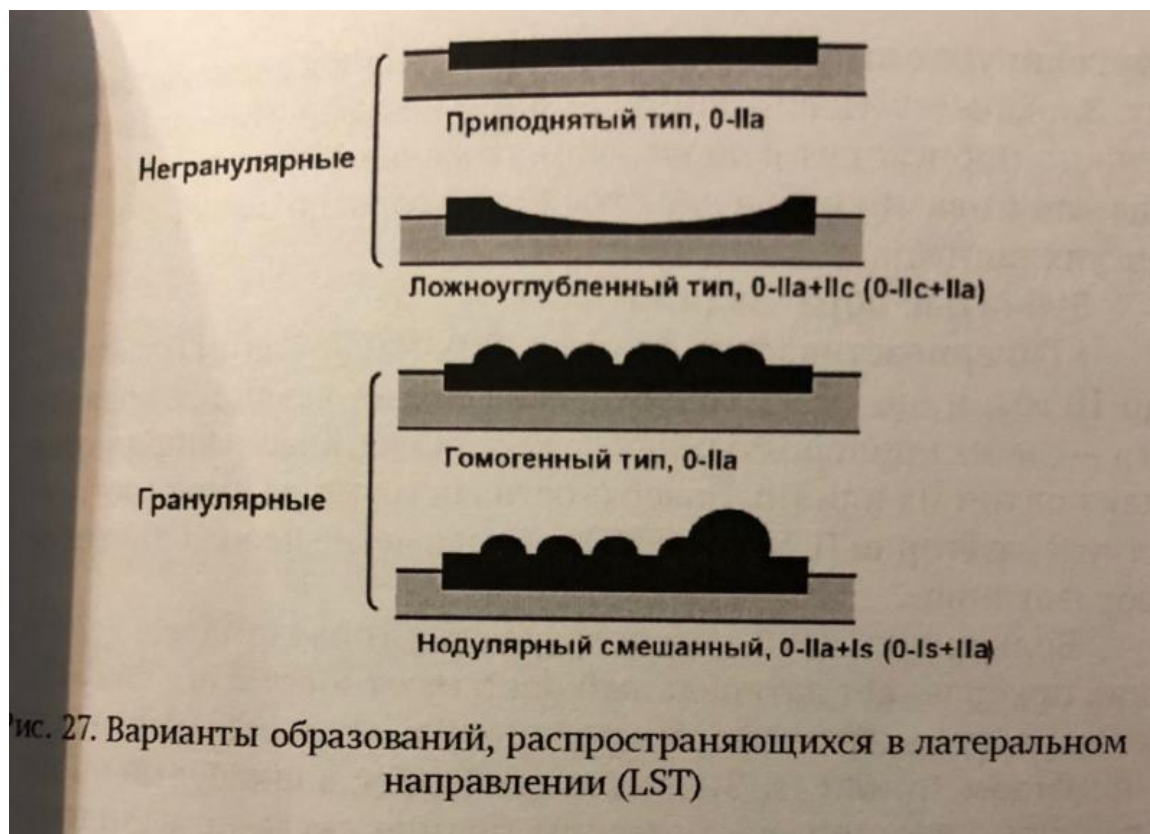
4. гиперплазией

Правильный ответ: аденомой

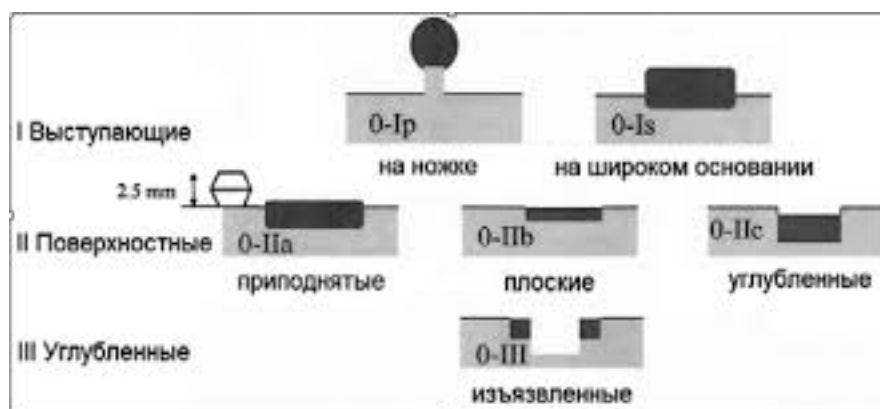
Варианты морфологического заключения и тактика при различных типах рельефа поверхности.

{nbsp}

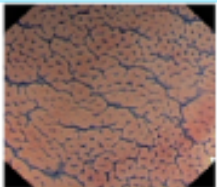
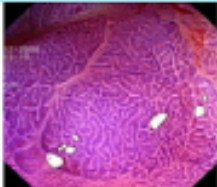
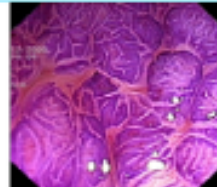
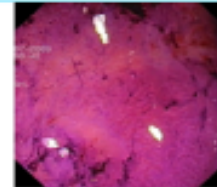
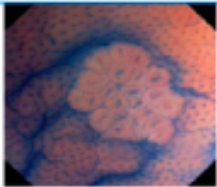
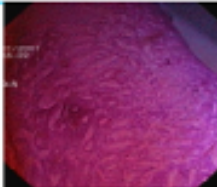
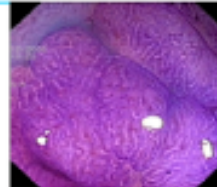
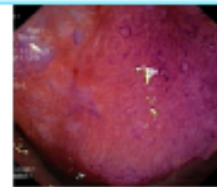
«Справочник классификаций, применяемых в эндоскопии ЖКТ». Под редакцией проф. А.М.Нечипая. Стр.63. Учебно-методическое пособие под руководством А.М.Нечипая, Изд-во НижГМА, 2017



Justification



Justification

Клиническая классификация	Не неопластические структуры	Неинвазивные неоплазии		Инвазивные неоплазии
Эндоскопические данные	I	III L	IV	Vi (+++)
				
	II	III _s	Vi (+)	V _n
				
Морфология	Норма (I) Гиперплазия (II)	Аденома (III L, IV) Внутрислизистый рак (III _s , Vi) Инвазия < 1000 μ (Vi)		Инвазия > 1000 μ
Тактика	Наблюдение	Полипэктомия (III L) E(P)MR, ESD (IV, III _s , Vi)		Хирургия

Justification